

## PENINGKATAN KUALITAS CITRA RADIOGRAF PERIAPIKAL PADA DETEKSI PENYAKIT PULPITIS IRREVERSIBEL MENGGUNAKAN METODE ADAPTIVE MORPHOLOGICAL FILTER

### IMAGE ENHANCEMENT OF PERIAPICAL RADIOGRAPH ON IRREVERSIBLE PULPITIS DISEASE DETECTION USING ADAPTIVE MORFOLOGICAL FILTER METHOD

Nur Inastia Alfianingrum<sup>1</sup>, Dr. Ir. Bambang Hidayat, DEA<sup>2</sup>, Prof. Dr. H. Suhardjo, drg., MS., Sp.RKG(K)<sup>3</sup>

<sup>1,2</sup>Prodi S1 Teknik Telekomunikasi, Fakultas Teknik, Universitas Telkom

<sup>3</sup>Fakultas Kedokteran Gigi, Universitas Padjadjaran

<sup>1</sup>nurinastia@students.telkomuniversity.ac.id, <sup>2</sup>bhidayat@telkomuniversity.ac.id <sup>3</sup>suhardjo\_sitam@yahoo.com

#### Abstrak

Gigi merupakan bagian keras yang terdapat di dalam mulut dan mempunyai fungsi pengunyahan, bicara, dan estetika. Gigi harus dijaga kesehatannya agar tidak menyebabkan penyakit. Penyakit yang dapat terjadi pada gigi yaitu pulpitis. Pulpitis merupakan peradangan pada jaringan pulpa yang menimbulkan rasa nyeri.

Gigi yang diperkirakan mengalami pulpitis difoto menggunakan alat radiograf periapikal dan hasil foto berupa citra medis (*x-ray*). Citra *x-ray* belum dapat diidentifikasi oleh para dokter secara langsung. Melainkan dengan mempertimbangkan gejala klinis yang dialami pasien dan ditunjang dengan melihat citra *x-ray*. Citra yang dihasilkan oleh peralatan radiografi periapikal pada umumnya mempunyai kualitas yang rendah karena terdapat banyak *noise*, rendahnya kualitas kontras dan ketajaman citra. Kualitas citra yang rendah tersebut dapat menyebabkan kesalahan diagnosa, sehingga dibutuhkan metode tertentu untuk memperbaiki citra tersebut atau yang biasa disebut dengan *image enhancement*. Perbaikan citra dibutuhkan untuk menghasilkan citra medis yang lebih baik dari citra asli untuk membantu dokter dalam mendiagnosa suatu penyakit. Metode yang digunakan untuk perbaikan citra pada tugas akhir ini yaitu *adaptive morphological filter*.

Pada tugas akhir ini menjawab permasalahan mengenai rendahnya kualitas citra yang dihasilkan peralatan radiograf periapikal untuk pulpitis. Dengan menggunakan *adaptive morphological filter*, mampu menghasilkan kualitas citra yang lebih baik untuk membantu mendeteksi pulpitis, sehingga dapat dipertimbangkan untuk diimplementasikan pada kondisi nyata. Pengujian sistem pada tugas akhir ini menggunakan citra radiograf periapikal gigi 47 menunjukkan bahwa *masking ke-2* memberikan hasil yang paling baik berdasarkan nilai variansi, energi dan entropi citra tersebut.

**Kata Kunci :** *periapical radiograph, pulpitis, morphological filter, image enhancement*

#### Abstract

*Teeth are hard parts present in the mouth and has the function of mastication, speech, and aesthetics. Teeth's health should be maintained for not to cause disease. Diseases that can occur on the teeth that is pulpitis. Pulpitis is an inflammation of the pulp tissue that cause pain.*

*Teeth are estimated topulpitis photographed using a periapical radiograph and the images in the form of medical images (x-ray). X-ray image can not be identified by the doctors directly. But taking into account the clinical symptoms experienced by patients and supported by looking at the x-ra image. The image generated by periapical radiograph equipment generally has low quality because there is a lot of noise, low contrast and sharpness of the image quality. Low image quality may lead to misdiagnosis, so it takes a certain method to improve the image or commonly called image enhancement. Image enhancement required to produce medical images better than the original images to assist physicians in diagnosing a disease. The method used to repair the image of this final project is adaptive morphological filter.*

*This final project concern about the low quality of the periapical radiograph image produced for pulpitis. By using adaptive morphological filter, is able to produce better quality images to help detect pulpitis, so it can be considered to be implemented in real conditions. The testing sstem in this final project using the periapical radiograph image of teeth number 47 reveals that 2<sup>nd</sup> masking gives the best result based on the value of variance, energy, and entropy of the image.*

**Keyword :** *periapical radiograph, pulpitis, morphological filter, image enhancement*

## 1. Pendahuluan

Gigi merupakan bagian keras yang terdapat di dalam mulut dan mempunyai peran penting dalam sistem pencernaan [1], sehingga harus dijaga kesehatannya agar tidak menyebabkan penyakit. Salah satu penyakit yang dapat terjadi pada gigi yaitu pulpitis. Pulpitis merupakan fenomena peradangan dalam jaringan pulpa yang merupakan kelanjutan dari proses karies [2]. Jaringan pulpa terletak di dalam rongga pulpa sehingga apabila mengalami peradangan, secara klinik sulit menentukan seberapa jauh proses peradangan itu terjadi [3].

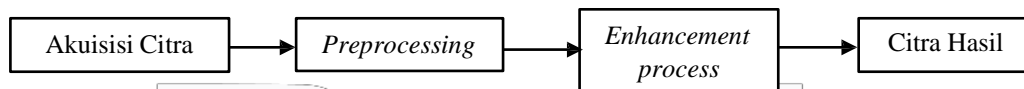
Pada saat ini penyakit pulpitis dapat didiagnosis berdasarkan gejala klinis dan ditunjang dengan melihat citra *x-ray*. Citra *x-ray* pada umumnya mempunyai kualitas yang rendah karena terdapat banyak *noise*, rendahnya kontras dan ketajaman citra. Metode tertentu untuk meningkatkan kualitas citra tersebut atau yang biasa disebut dengan *image enhancement* sangat dibutuhkan. Pada penelitian sebelumnya telah ada metode [4] *Adaptive Histogram Equalization* (AHE), *Contrast Adaptive Histogram Equalization* (CLAHE), *Median Adaptive Histogram Equalization* (MAHE), dan *Sharp Contrast Adaptive Histogram Equalization* (SCLAHE), dari hasil penelitian tersebut dan diperoleh kesimpulan bahwa metode CLAHE yang terbaik. Selain itu metode untuk meningkatkan kualitas citra yaitu *adaptive morphological filter* [5]. Metode *adaptive morphological filter* ini telah banyak digunakan untuk meningkatkan kontras pada tepi yang terdeteksi pada citra medis, namun pada radiologi gigi masih dalam tahap pengembangan riset.

Pada penulisan tugas akhir ini penulis akan membuat “Peningkatan Kualitas Citra Radiograf Periapikal Menggunakan *Adaptive Morphological Filter* untuk Deteksi Pulpitis”. Pada penelitian ini diharapkan dapat mendapatkan citra yang lebih baik dari sebelum diolah menggunakan metode *adaptive morphological filter*.

## 2. Perancangan Sistem

### 2.1. Gambaran Umum Model Sistem


Dalam perancangan dan implementasi sistem ini dijelaskan alur pembuatan program dan penjelasan detail pada setiap tahapannya. Untuk memberikan batasan yang jelas dan lebih terarah dalam perancangan system perbaikan kualitas radiograf periapikal menggunakan metode *Adaptive Morphological Filter*. Secara umum tahap perancangan sistem dapat digambarkan dalam diagram blok sebagai berikut:



Gambar 1. Diagram Blok Model Sistem

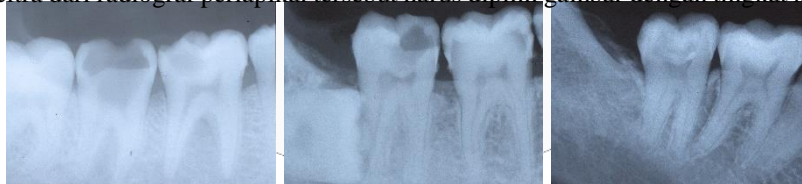### 2.2. Akuisisi Citra

Proses akuisisi atau perekaman citra berasal dari hasil radiograf periapikal yang di dapat dari Rumah Sakit Gigi dan Mulut Fakultas Kedokteran Gigi Universitas Padjadjaran secara *offline* menggunakan *scanner*.



Gambar 2 Blok Diagram Akuisisi Citra

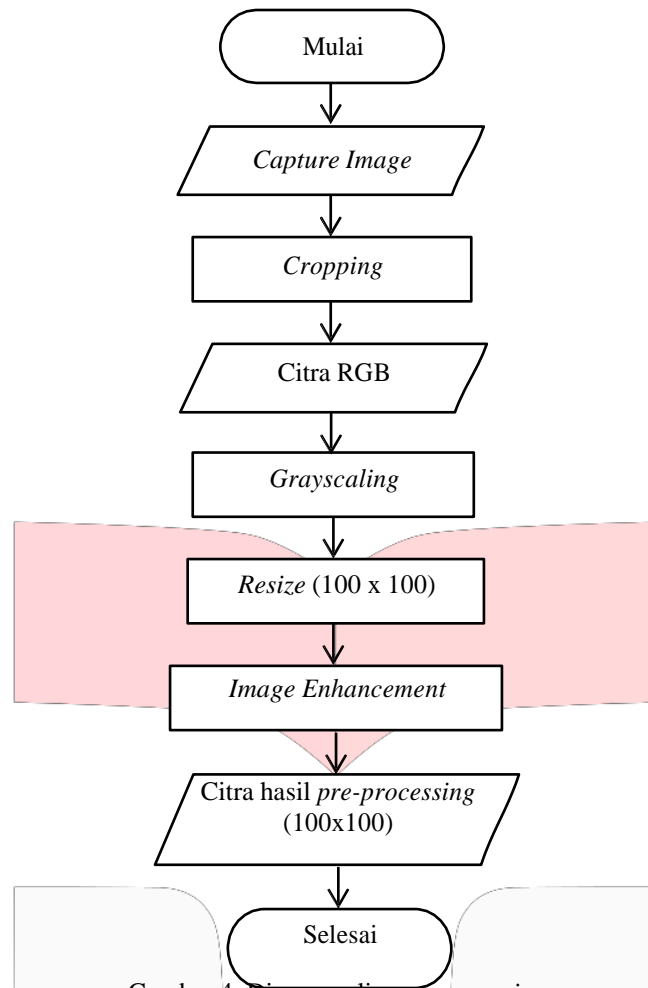
Dalam hal ini citra disimpan dalam format JPEG memiliki tingkat ketajaman kontras yang berbeda dikarenakan proses pencetakan radiograf periapikal pada setiap orang berbeda. Namun untuk mempermudah proses pendeteksian, hasil citra dari radiograf periapikal tersebut harus dipilih gambar dengan tingkat ketajaman yang baik.



Gambar 3 Citra Hasil Akuisisi

### 2.3. Pre-Processing

*Pre-processing* merupakan sebuah proses awal yang dilakukan pada suatu citra digital sebelum dilakukan pemrosesan citra selanjutnya. Tujuan dari *pre-processing* untuk meningkatkan kualitas citra masukan yang diperoleh. Terdapat beberapa tahap *pre-processing* yaitu :



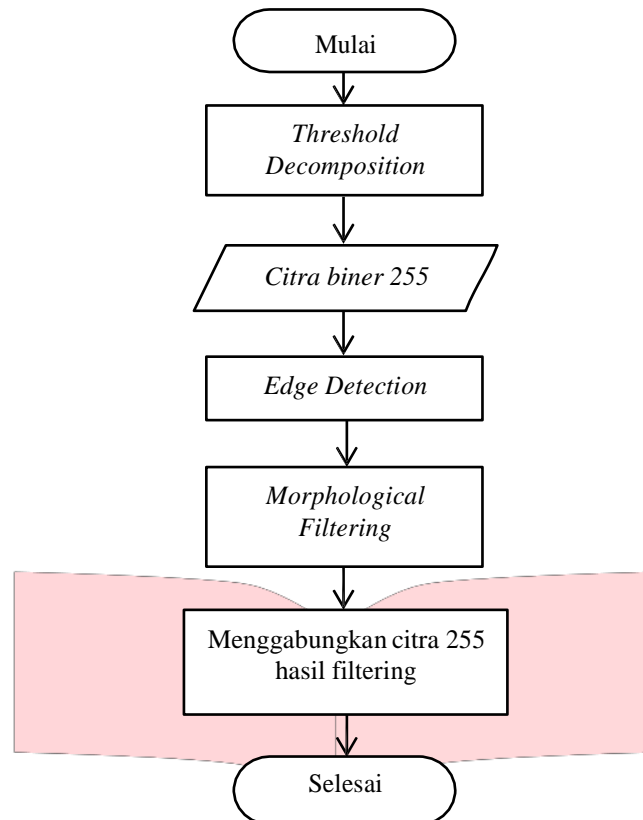
Gambar 4. Diagram alir *pre-processing*

*Proses pre-processing yang dilakukan pada citra yang diperoleh, yaitu :*

1. *Cropping*, yaitu proses memotong pulpa gigi pada citra radiograf periapikal untuk digunakan sebagai citra masukan
2. *RGB to Grayscale*, yaitu proses untuk merubah format warna citra dari RGB menjadi *grayscale*.
3. *Resize*, yaitu proses untuk mengubah ukuran citra menjadi 100x100.

**2.4. Adaptive Morphological Filter**

Metode *Adaptive Morphological Filter* merupakan metode utama yang digunakan untuk meningkatkan kualitas citra. Diagram alir metode *adaptive morphological filter* dapat dilihat sebagai berikut :



Gambar 5. Diagram Alir Adaptive Morphological Filter

Algoritma yang digunakan dalam metode *Adaptive Morphological Filter*, yaitu:

**Langkah 1**

Pada tahap pertama dilakukan *cropping* secara manual pada radiograf periapikal pada bagian pulpa, kemudian citra diubah dari format RGB mejadi *grayscale* di-*resize* menjadi ukuran 100x100

**Langkah 2**

Tahap selanjutnya yaitu mendeteksi tepi (*edges*) pada citra, dimana citra akan di-*masking* sebanyak delapan kali untuk menentukann tepi dari citra

**Langkah 3**

Pada tahap ketiga ini dilakukan proses perbaikan kualitas citra (*image enhancement*) menggunakan metode *adaptive morphological filter*.

**Langkah 4**

Tahap ini dilakukan ekstraksi ciri statistical, seperti *mean*, variansi, energi, dan entropi.

**Langkah 5**

Setelah dilakukan ekstraksi ciri statistic maka dilakukan analisis teradap 4 citra radiograf periapikal dengan diagnosis irreversible pada gigi 4.7 yang akan menghasilkan suatu nilai. Apakah nilai yang dihasilkan homogen atau tidak, dan akan diambil kesimpulan dari analisis tersebut

## 2.5. Performansi Sistem

Setelah melakukan proses *enhancement*, selanjutnya akan dilakukan pengujian sistem. Pengujian dilakukan untuk mengetahui performansi sistem yang telah dibuat, sehingga dapat diketahui kelebihan dan kekurangannya. Performansi sistem dapat diukur berdasarkan parameter sebagai berikut :

1. Konvergensi

Konvergensi adalah suatu keadaan yang dinyatakan oleh suatu nilai. Keadaan tersebut adalah apakah ciri citra pulpitis irreversible dan ciri citra non pulpitis irreversible saling memisah atau tidak.

2. Akurasi

Akurasi merupakan ukuran ketepatan sistem dalam mengenali masukan yang diberikan sehingga menghasilkan keluaran yang benar. Secara matematis dapat dituliskan sebagai berikut:

(1)

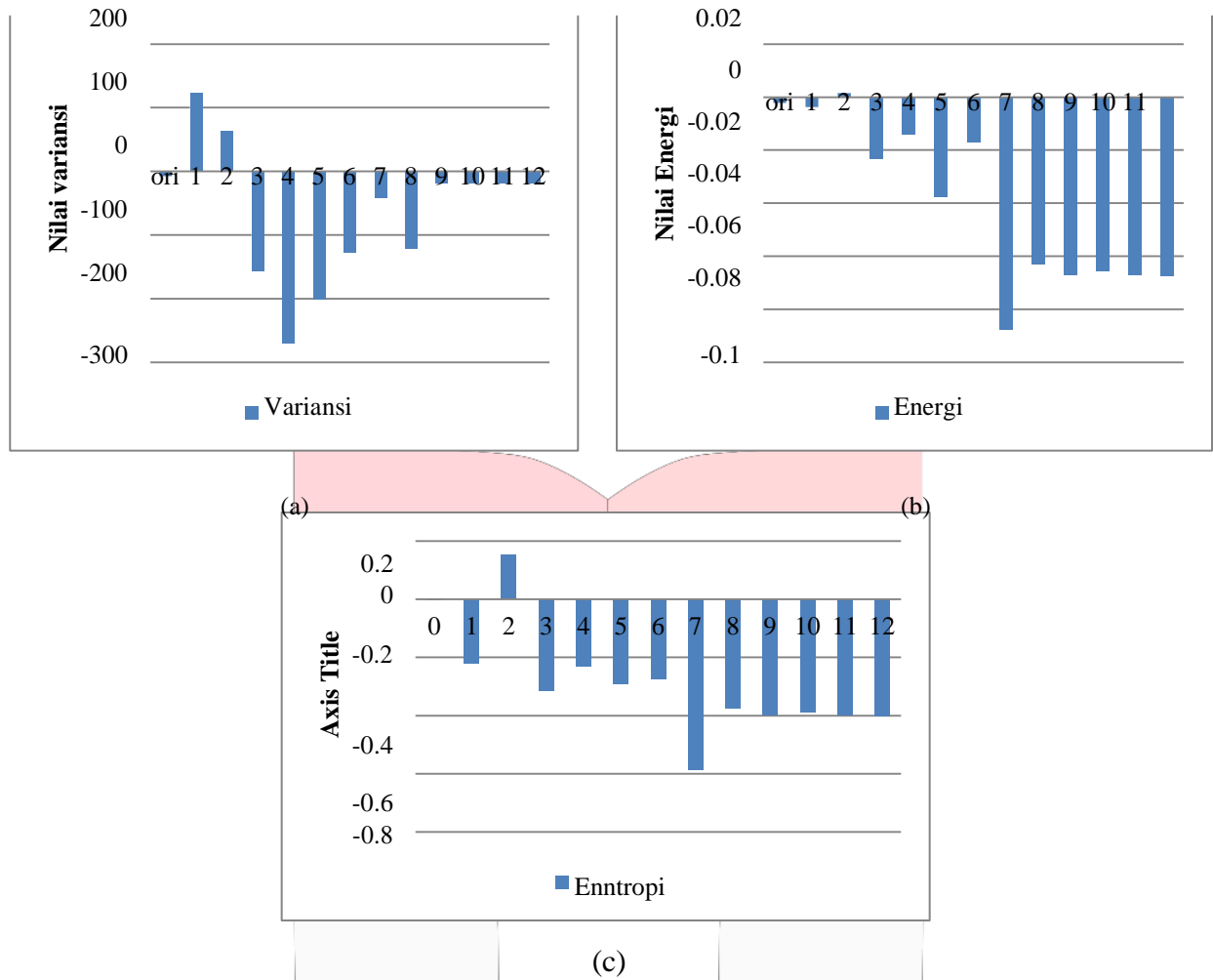
Dalam sistem ini, KNN digunakan dalam mengklasifikasikan citra untuk memperoleh akurasi.

3. Waktu komputasi

Waktu komputasi adalah waktu yang dibutuhkan oleh sistem untuk melakukan proses. Pada sistem ini, waktu komputasi dihitung dengan menggunakan *tic* dan *toc* pada Matlab

3. Analisis dan Hasil Simulasi

3.1. Pengujian Konvergensi Ekstraksi Ciri



Gambar 6 Grafik Konvergensi Citra Gigi 47

Pada Gambar 5, dapat dilihat berdasarkan *masking* yang digunakan pada proses perbaikan kualitas citra (*image enhancement*), *masking* ke-2 menunjukkan hasil terbaik dibandingkan *masking* yang lain dan citra orisinnal.

3.2. Pengujian Akurasi Berdasarkan KNN

Tabel 1. Akurasi Sistem

Akurasi (%)	varian	energi	entropi
orisinal	66.667	66.667	66.667
1	66.667	33.333	66.667
2	66.667	66.667	33.333
3	33.333	66.667	66.667
4	66.667	66.667	66.667
5	33.33333	66.667	66.667
6	66.667	33.333	66.667
7	33.333	66.667	0
8	33.333	33.333	33.333
9	66.667	66.667	66.667
10	66.667	66.667	66.667
11	66.667	66.667	66.667
12	66.667	66.667	66.667

KNN (*K-Nearest Neighbor*) merupakan algoritma klasifikasi yang digunakan untuk mengklasifikasikan jenis citra, kemudian akan dilakukan analisis akurasi sistem dengan menggunakan 4 citra radiograf periapikal gigi 4.7 dengan diagnosis pulpitis irreversible dan 2 citra radiograf periapikal dengan diagnosis non-pulpitis irreversible. Selanjutnya data akan dibagi menjadi dua, yaitu sebagai data latih dan data uji.

### 3.3. Waktu Komputasi Proses Peningkatan Kualitas Citra

Perlu dilakukan analisis dan perhitungan waktu komputasi terhadap suatu sistem untuk mengetahui lamanya metode *Adaptive Morphological Filter* bekerja. Berdasarkan hasil pengujian setiap citra, dapat disimpulkan perbedaan waktu antara satu citra dengan yang lain disebabkan oleh parameter yang digunakan.

Tabel 2. Waktu Komputasi Proses *Enhancement*

Waktu Komputasi	Irreversibel				Non Irreversibel	
	1	2	3	4	1	2
<i>mask 1</i>	16,193	12,942	16,160	13,842	13,203	15,095
<i>mask 2</i>	15,164	14,817	14,557	14,121	15,315	14,209
<i>mask 3</i>	13,899	13,120	14,749	1,522	13,151	17,774
<i>mask 4</i>	13,899	13,120	14,749	16,522	13,151	17,774
<i>mask 5</i>	15141	12,512	15,094	16,212	13,553	15,085
<i>mask 6</i>	15,363	14,80649	15,082	14,572	1,031	15,003
<i>mask 7</i>	15,817	13,609	14,283	13,594	14,238	16,278
<i>mask 8</i>	12,672	13,755	14,541	14,209	12,758	14,565
<i>mask 9</i>	14,443	13,314	14,356	13,289	12,875	12,766
<i>mask 10</i>	14,821	13,564	14,140	14,491	12,324	15,435
<i>mask 11</i>	12,428	12,026	12,561	12,902	12,336	13,546
<i>mask 12</i>	14,303	12,768	17,783	14,398	13,127	14,400

Dari tabel di atas dapat dilihat bahwa waktu komputasi relatif sama, apabila dirata-rata maka waktu komputasi citra dengan diagnosis pulpitis irreversible sedikit lebih cepat dibandingkan non-pulpitis irreversible. Waktu rata-rata yang dibutuhkan untuk proses *enhancement* adalah 14,33829 detik

#### 4. Kesimpulan

1. Waktu rata-rata dalam melakukan proses *image enhancement* adalah 14,3 detik. Metode *adaptive morphological filter* dapat meningkatkan kualitas citra radiograf periapikal pada deteksi penyakit pulpitis irreversible.
2. Berdasarkan ekstraksi ciri statistik, metode *adaptive morphological filter* dapat bekerja optimal apabila menggunakan parameter *masking=2*.
3. Waktu komputasi rata-rata sistem adalah 14,33829 detik.

#### Daftar Pustaka :

- [1] Grossman, *Ilmu Endodontik dalam Praktek*. Jakarta: EGC, 1995.
- [2] Achmed A, Hume WJ, Lawler W, *Buku pintar patologi untuk kedokteran gigi*, Agus Djaya, Ed. Jakarta, Indonesia: ECG, 1987.
- [3] Burns RC Cohen S, *Pathway of the pulp*, 3rd ed. London: CV Mosby Co, 2000.
- [4] Putu Wahyu Saputra, "Peningkatan Kualitas Citra Periapikal Radiograf pada Proses Deteksi Pulpitis," *Telkom University*, 2014.
- [5] Stephen Marshall Tarek A. Mahmoud, "Medical Image Enhancement Using Threshold Decomposition Driven Adaptive Morphological Filter," in *EUSIPCO 2008*, Lausanne, Switzerland, 2008.