

PENGOLAHAN CITRA RADIOGRAF PERIAPIKAL PADA DETEKSI PENYAKIT PULPITIS DENGAN METODE SVD (*SINGULAR VALUE DECOMPOSITION*) BERBASIS ANDROID

Apriannor¹⁾, Dr. Ir. Bambang Hidayat, DEA²⁾,
Prof. Dr. H. Suhardjo, drg., MS., Sp.RKG(K)³⁾.

¹⁾Fakultas Teknik Elektro, Universitas Telkom
email: apriamor@gmail.com

²⁾Fakultas Teknik Elektro, Universitas Telkom
email: bhidayat@telkomuniversity.ac.id

³⁾Fakultas Kedokteran Gigi, Universitas Padjadjaran
email: suhardjo_sitam@yahoo.com

Abstrak

Gigi merupakan salah satu bagian terpenting dari tubuh untuk mengunyah makanan agar dapat tercerna dengan baik. Gigi yang mengalami masalah atau penyakit akan mengakibatkan kesulitan untuk mengunyah makanan sehingga sulit untuk dicerna. Penyakit pada gigi bermacam-macam, ada yang terlihat seperti gigi berlubang dan ada pula yang tidak terlihat. Penyakit yang tidak terlihat ini dapat dideteksi dari hasil foto radiograf atau yang biasa disebut rontgen. Permasalahannya, kemampuan seorang dokter untuk mendiagnosa suatu penyakit gigi berbeda-beda sehingga belum bias menghilangkan dugaan. Hasil diagnose sangat penting untuk menentukan cara penyembuhan dan perawatan gigi pasien.

Tugas Akhir ini akan menghasilkan aplikasi pendeteksi penyakit pulpitis dengan menggunakan metode SVD (*Singular Value Decomposition*).

Hasil dari penelitian telah mencapai akurasi 80% dengan klasifikasi citra gigi dibagi menjadi 3 jenis yaitu citra gigi normal, citra pulpitis *reversible* dan citra pulpitis *irreversible* dengan menggunakan hasil radiograf sebagai citra uji.

Kata Kunci : Radiograf, Pulpitis, Singular Value Decomposition

Abstract

Dentistry is one of the most important parts of the body to chew the food to be digested properly. Teeth that are having problems or diseases will lead to difficulties to chew food do hard to digest. There are variety of teeth diseases, some of them is visible such as cavities and some are not. Diseases that are not visible can be detected from the images radiograph or so-called x-ray. The problem is, the ability of a doctor to diagnose a dental disease varies so can't eliminate guesswork. The result of the diagnosis is very important to determine the healing type and dental care.

This final project will result in the pulpitis disease detection application using the SVD (Singular Value Decomposition) method.

Result of research is expected to reach accuracy of 80% with three types of tooth images : normal tooth image, the image of pulpitis reversible and irreversible pulpitis image by using the result as a radiograph test images.

Keywords : Radiograph, Pulpitis, Singular Value Decomposition

1. Pendahuluan

Gigi merupakan salah satu bagian terpenting dari tubuh untuk mengunyah makanan agar dapat tercerna dengan baik. Gigi yang mengalami masalah atau penyakit akan mengakibatkan kesulitan untuk mengunyah makanan sehingga sulit untuk dicerna[1]. Penyakit pada gigi bermacam-macam, ada yang terlihat seperti gigi berlubang dan ada pula yang tidak terlihat. Penyakit yang tidak terlihat ini dapat dideteksi dari hasil foto radiograf atau yang biasa disebut rontgen. Permasalahannya, kemampuan seorang dokter untuk mendiagnosa suatu penyakit gigi berbeda-beda sehingga belum bisa menghilangkan dugaan. Hasil diagnosa sangat penting untuk menentukan penyembuhan dan perawatan gigi pasien. Alat radiologi gigi yang diperlukan seperti X-Ray tergolong mahal bagi negara yang masih berkembang seperti Indonesia dan mendiagnosa penyakit hanya bisa dilakukan oleh dokter spesialis radiologi gigi, sedangkan untuk sejumlah dokter spesialis radiologi gigi sangat terbatas jika dibandingkan dengan penduduk yang tersebar diseluruh negara Indonesia. Sehingga dibutuhkan sebuah alat yang mampu mendeteksi penyakit pulpitis secara akurat dan biaya yang terjangkau bagi seluruh kalangan masyarakat terutama masyarakat di daerah terpencil.

Bertitik tolak dari permasalahan diatas, mendorong penulis untuk melakukan penelitian dan membuat sistem simulasi untuk mendeteksi dan menganalisis suatu dugaan penyakit gigi pulpitis atau gigi normal.

Pada penulisan tugas akhir ini penulis akan membuat “Pengolahan Citra Radiograf Periapikal pada Deteksi Penyakit Pulpitis dengan Metode SVD (Singular Value Decomposition) berbasis Android”.

Penelitian tugas akhir ini merupakan pengembangan dari penelitian yang telah dilakukan sebelumnya yang berjudul “Simulasi dan Analisis Deteksi Pulpitis Melalui Periapikal Radiograf Menggunakan Metode Local Binary Pattern dengan Klasifikasi Fuzzy Logic”. Penggunaan pengenalan Android Studio dan metode yang berbeda dalam proses pengenalan ciri dan klasifikasi citra dilakukan untuk mengupayakan peningkatan performansi system dan ketelitian algoritma identifikasi.

2. Dasar Teori dan Perancangan Sistem

2.1. Tinjauan Umum Gigi

Gigi merupakan organ tubuh yang terdapat di dalam mulut yang memiliki fungsi estetika, mengunyah, dan berbicara.

Gigi terdiri dari enamel, dentin dan pulpa. Enamel merupakan struktur terluar dan terkeras, mengandung 97% kalsium dan 3% zat organik [2]. Dentin merupakan bagian yang berada dibawah enamel dan tidak sekeras enamel. Di bawah dentin terdapat pulpa, yang berisi pembuluh darah dan pembuluh getah bening.

2.2. Pulpa

Pulpa gigi merupakan jaringan lunak yang terletak di bawah dentin. Jaringan ini adalah jaringan pembentuk, penyokong, nutritif, defensif, sensitif dan merupakan bagian integral dari dentin yang mengelilinginya [3]. Pulpa terdiri dari jaringan ikat, limfe, saraf, dan pembuluh darah [2].

Cedera pada pulpa dapat mengakibatkan ketidaknyamanan. Pengetahuan mengenai pulpa sangat penting agar bisa membangun rencana perawatan yang rasional. Mekanis, kimiawi, bakteri dan suhu dapat menyebabkan infeksi pada pulpa. Ketika terdapat lubang pada gigi, maka pembuluh darah dan syaraf di dalamnya akan mengalami peradangan karena masuknya kuman ke pulpa melalui lubang tersebut. Hal inilah yang disebut pulpitis. Penyakit pulpa dapat diklasifikasikan sebagai pulpitis reversibel dan ireversibel.

2.2.1. Pulpitis Reversibel

Pulpitis reversibel adalah inflamasi pulpa yang tidak parah. Karies yang menyebabkan tubulus dentin terbuka adalah faktor yang dapat mengakibatkan pulpitis reversibel [4].

Gejala pulpitis reversibel ditandai oleh rasa sakit tajam yang hanya sebentar. Penyebab dari pulpitis reversibel dapat berupa trauma, syok termal, stimulus kimiawi, dan bakteri. Lebih sering diakibatkan oleh makanan dan minuman dingin. Jika penyebabnya dihilangkan, maka rasa sakit akan hilang.

Ada beberapa cara perawatan pulpitis reversibel, yaitu menghilangkan iritan dan menutup serta melindungi dentin yang terbuka. Akan tetapi jika iritasi pulpa berlanjut atau intensitasnya meningkat, inflamasi akan berkembang menjadi sedang bahkan parah yang akhirnya akan menjadi pulpitis irreversibel dan bahkan nekrosis [4].

2.2.1.1. Pulpitis Irreversibel

Pulpitis irreversibel adalah proses inflamasi pulpa yang parah. Pulpitis irreversibel merupakan perkembangan dari pulpitis reversibel. Kerusakan pulpa yang parah dari demineralisasi dentin yang luas selama prosedur operasi atau penurunan aliran darah pulpa akibat trauma atau gerakan ortodontik gigi juga dapat menyebabkan pulpitis ireversibel.

Rasa sakit pada pulpitis irreversibel lebih parah dan lebih lama dibandingkan pulpitis reversibel. Pulpitis irreversibel mempunyai trias gejala, yaitu :

1. Sakit spontan, yaitu tanpa adanya rangsangan, gigi terasa sakit.
2. Periodontitis, yaitu bila diketuk, gigi terasa sakit.
3. Sakit gigi pada malam hari dan tidak bisa membedakan gigi mana yang sakit

Gigi dengan gejala pulpitis irreversibel, indikasi perawatannya adalah perawatan saluran akar atau pencabutan gigi.

2.3. Teori Dasar Citra Digital

Citra digital merupakan citra yang berbentuk array dua dimensi berukuran M baris dan N kolom [5]. Bagian terkecil elemen penyusun citra digital disebut *pixel*. Citra digital dapat didefinisikan sebagai fungsi $f(x,y)$, dimana x dan y adalah koordinat spasial dan nilai $f(x,y)$ adalah nilai intensitas citra pada koordinat tersebut. Teknologi dasar untuk menciptakan dan menampilkan warna pada citra digital berdasarkan pada penelitian bahwa sebuah warna merupakan kombinasi dari tiga warna dasar, yaitu merah, hijau, dan biru (Red, Green, Blue -RGB) [5].

Citra digital dapat dilihat dalam bentuk matriks berikut:

$$f(x,y) = \begin{bmatrix} f(0,0) & f(0,1) & \dots & f(0,N-1) \\ f(1,0) & f(1,1) & \dots & f(1,N-1) \\ \vdots & \vdots & & \vdots \\ f(M-1,0) & f(M-1,1) & \dots & f(M-1,N-1) \end{bmatrix}$$

Gambar 2.1 Matriks Citra Digital

Salah satu format citra digital adalah JPEG. JPEG adalah kepanjangan dari *Joint Photographic Expert Group* yang dikembangkan pada awal tahun 1980. JPEG merupakan skema kompresi file bitmap. JPEG adalah sebuah format citra, sangat berguna untuk membuat citra jenis fotografi berkualitas tinggi dalam ukuran file yang sangat kecil. Format file grafis ini telah diterima oleh *Telecommunication Standardization Sector* atau ITU-T dan Organisasi Internasional untuk Standardisasi atau ISO [5].

2.4. Format Warna

Suatu *pixel* memiliki nilai dalam rentang tertentu. Jangkauan nilai yang digunakan berbeda-beda tergantung dari format warnanya. Namun, secara umum, jangkauannya adalah 0-255

2.4.1. Citra Biner

Citra yang hanya terdiri dari warna hitam dan putih. Setiap pixel hanya direpresentasikan dengan 1 bit saja.

2.4.2. Citra RGB (Red, Green, Blue)

Pemodelan RGB diajukan berdasarkan kenyataan bahwa besarnya presentasi dari keseluruhan *spectrum* warna yang *visible* (dapat dilihat oleh manusia) dapat dibentuk atau dipresentasikan dengan pencampuran (mengkomposisikan) warna merah hijau dan biru dengan skala pencahayaan dalam berbagai proporsi dan intensitas [3].

Citra RGB terdiri dari 3 layer, yaitu *layer Red*, *layer Green*, dan *layer Blue*. Masing-masing *layer* memiliki jangkauan nilai 0-255 dan direpresentasikan dengan 8 bit. Dengan cara ini akan diperoleh pilihan warna sebanyak $256 \times 256 \times 256 = 16777216$ warna.

2.4.3. Citra Grayscale

Citra *grayscale* merupakan citra digital yang hanya memiliki satu *layer* dengan jangkauan nilai dari 0-255. Format warna ini menunjukkan tingkat keabuan suatu citra dan direpresentasikan dengan 8 bit. Citra *grayscale* didapat dengan melakukan koversi citra RGB.

2.5. Singular Value Decompositon

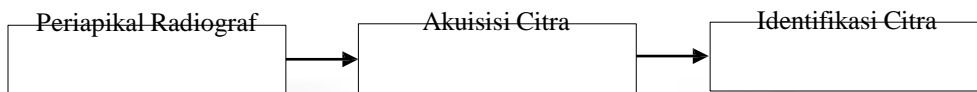
Singular Value Decomposition (SVD) adalah metode aljabar linier yang memecah matriks A berdimensi $m \times n$ menjadi tiga matriks USV. U adalah matriks berukuran $m \times n$, S adalah matriks diagonal berdimensi $m \times m$ dan V adalah matriks berukuran $n \times m$. Dekomposisi nilai singular dari matriks A dinyatakan sebagai $A = US$

2.6. K-Nearest Neighbor

Algoritma *K- Nearest Neighbor* (K-NN) adalah sebuah metode untuk melakukan klasifikasi terhadap objek berdasarkan data pembelajaran yang jaraknya paling dekat dengan objek tersebut. Data pembelajaran diproyeksikan ke ruang berdimensi banyak, dimana masing-masing dimensi merepresentasikan fitur dari data. Ruang ini dibagi menjadi bagian-bagian berdasarkan klasifikasi data pembelajaran. Sebuah titik pada ruang ini ditandai kelas *c* jika kelas *c* merupakan klasifikasi yang paling banyak ditemui pada *k* buah tetangga terdekat titik tersebut. Dekat atau jauhnya tetangga dapat dihitung berdasarkan jarak *Euclidean*, *Correlation*, *Cosine*, dan *Cityblock*.

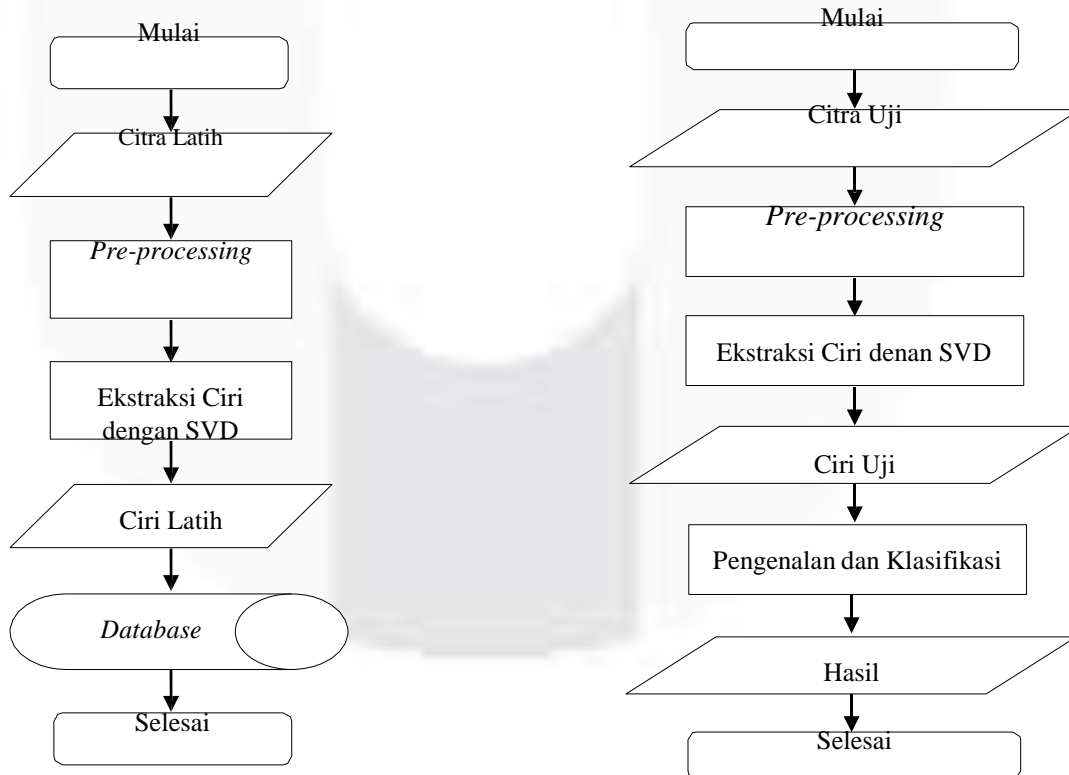
2.7. Perancangan Sistem

Secara umum tahap perancangan sistem dapat digambarkan pada gambar 3.1.



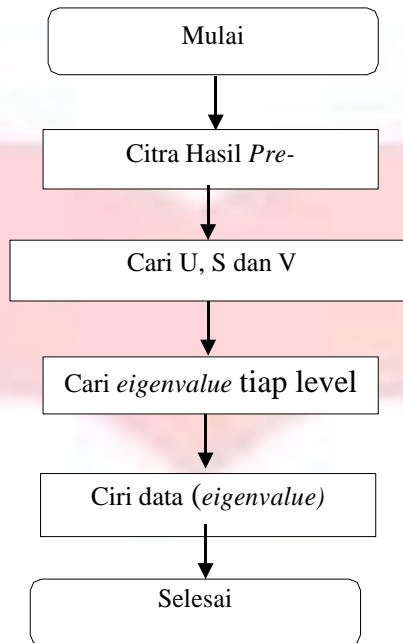
Gambar 2.2. Blok Diagram Model Sistem

Tahapan proses identifikasi untuk proses latih dan proses uji dapat digambarkan pada gambar 3.3.:



Gambar 2.3. Diagram alir Proses Latih dan Proses Uji

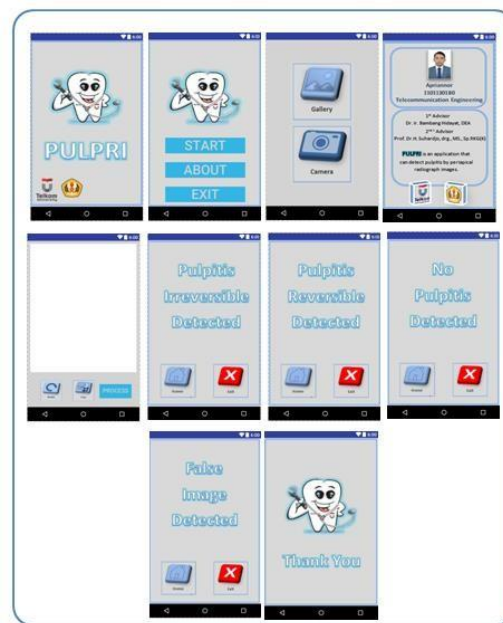Tahap-tahap ekstraksi ciri dapat digambarkan pada gambar 2.4.



Gambar 2.4 Diagram Alir Ekstraksi Ciri SVD

2.8. Model Aplikasi Sistem

Sistem aplikasi deteksi pulpitis dirancang dengan menggunakan *software* Andorid Studio sebagai *interface* program. Tampilan dari simulasi deteksi pulpitis dapat digambarkan pada gambar 2.5.



Gambar 2.5. Tampilan Aplikasi

3. Pembahasan

Citra masukan berupa citra radiograf periapikal yang sudah siakuasi. Dalam memperoleh citra gigi ini, ukuran citra masukan mempunyai ukuran yang sama. Berikut adalah tahap pengujian sistem :

3.1. Tahap Pertama

Citra masukan berupa 10 buah citra berbagai bentuk dan 10 buah citra radiograf periapikal untuk setiap kelas baik pada gigi normal, pulpitis reversible, dan pulpitis irreversible. Pada tahap pertama, citra tersebut dilakkan *cropping* manual pada bagian pulpa gigi. Setelah itu, citra akan diubah menjadi citra keabuan (*grayscale*) sehingga menjadi citra dengan satu layer dan selanjutnya *resize* citra.

3.2. Tahap Kedua

Tahap kedua yaitu proses ekstraksi ciri dengan menggunakan metode SVD (*Singular Value Decomposition*). Tahap ini dilakukan untuk menentukan ciri dari masing-masing citra sesuai dengan ketentuan pada metode SVD.

3.3. Tahap Ketiga

Setelah ekstraksi ciri, kemudian dilakukan proses deteksi atau pengelompokkan citra menjadi beberapa kelas dimana terdapat kelas bukan gigi, gigi normal, pulpitis reversible, dan pulpitis irreversible dengan menggunakan KNN berdasarkan data statistik citra yang diperoleh.

3.4. Taham Keempat

Tahap terakhir yaitu pengujian untuk memperoleh tingkat akurasi dan waktu komputasi yang efisien dengan mengubah parameter dari metode yang bersangkutan.

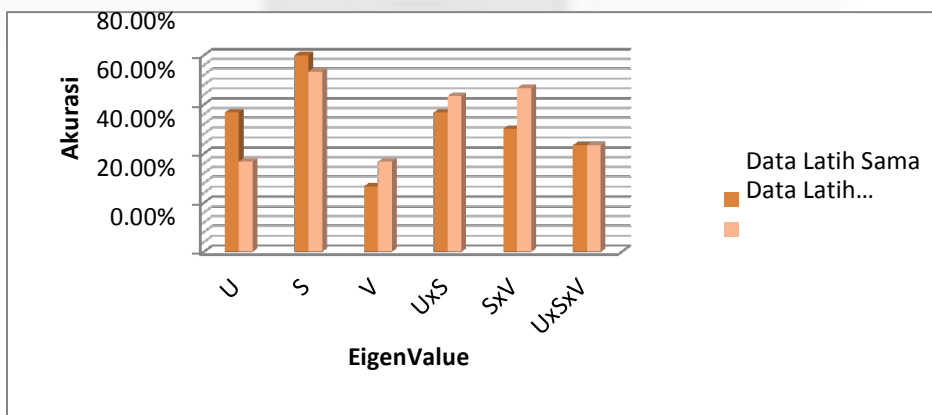
3.4.1. Hasil Analisis Sistem

Pengujian sistem dilakukan dengan mengubah parameter citra latih, ekstraksi ciri dan jumlah piksel. Pada bagian ini akan dilihat seberapa besar pengaruh parameter terhadap nilai akurasi dan waktu komputasi yang diperoleh.

3.4.1.1. Pengujian Terhadap Akurasi

Pengujian akurasi dilakukan dengan mengubah parameter citra latih dan ekstraksi ciri. Pada bagian ini akan dilihat pgaruh perubahan parameter terhadap akurasi yang diperoleh.

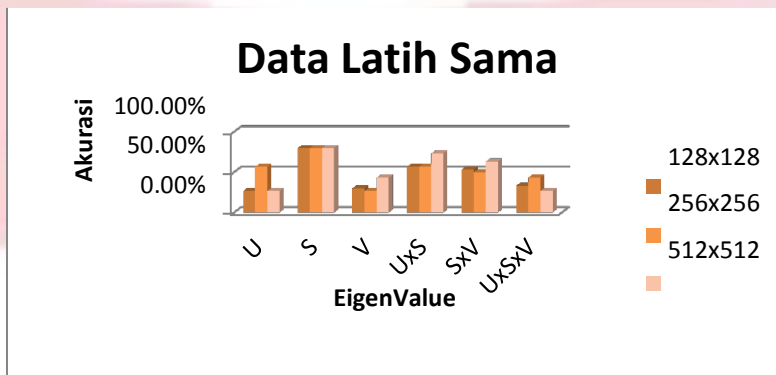
Pada citra latih, parameter yang diubah adalah citra latih gigi yang sama yaitu pada gigi 36 dengan jumlah citra latih 2 terhadap masing-masing kelas dan pada citra gigi yang berbeda yaitu pada gigi 36 dan 46 dengan jumlah citra latih 12 terhadap masing-masing kelas. Pada pengujian ini dilakukan pengujian terhadap 30 citra gigi yang dibagi menjadi 10 citra pulpitis *irreversible*, 10 citra pulpitis *reversible*, dan 10 citra gigi normal. Pada ekstraksi ciri, parameter yang diubah adalah pengambilan eigenvalue pada matriks citra yang didapat. Pengujian akurasi system dilakukan untuk membandingkan hasil akurasi yang didapat. Berikut adalah perbandingan akurasi dengan data latih yang berbeda dan pengambilan eigenvalue yang berbeda:



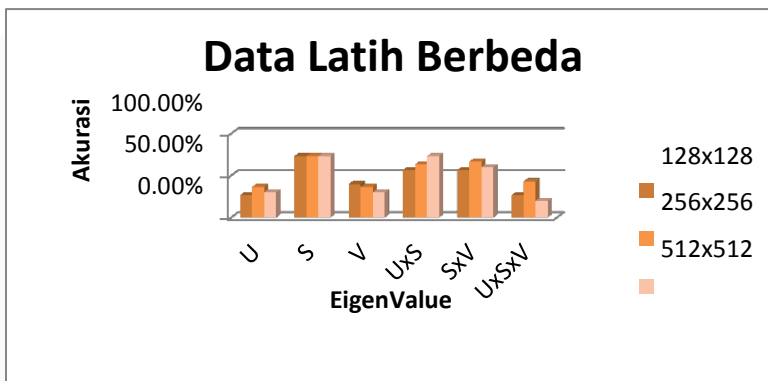
Gambar 3.1 Perbandingan berdasarkan Data Latih dan EigenValue

3.4.1.2. Pengujian Piksel

Selain berdasarkan pada parameter citra latih dan ekstraksi ciri, nilai akurasi juga dipengaruhi oleh kesamaan banyaknya jumlah piksel yang dibandingkan. Setiap piksel akan berpengaruh pada perhitungan ekstraksi ciri dimana akan memunculkan nilai akurasi baru. Berdasarkan pengujian yang telah dilakukan dengan citra uji dengan ukuran piksel 128x128, 256x256 dan 512x512. Dari ketiga ukuran piksel tersebut maka didapatkan hasil sebagai berikut:



Gambar 3.2 Perbandingan berdasarkan Piksel dan Data Latih Sama



Gambar 3.3 Perbandingan berdasarkan Piksel dan Data Latih Berbeda

4. Kesimpulan

1. Implementasi periapikal radiograf menggunakan metode *Singular Value Decomposition* dan klasifikasi *K-Nearest Neighbors* mampu mendeteksi penyakin pulpitis.
2. Eigenvalue pada ekstraksi ciri menentukan hasil ciri yang diperoleh pada suatu citra untuk menentukan nilai akurasi.
3. Untuk tingkat akurasi yang paling baik dalam mendeteksi system dengan menggunakan citra data latih yang sama dengan pengambilan ekstraksi ciri eigenvalue matriks S dan ukuran piksel 128x128 yaitu 80,00%

DAFTAR REFERENSI

- [1] Sridhar, B., & Prasad, D. V. (2010). *Finding 3D Teeth Positions by Using 2D Uncalibrated Dental X-Ray Images* (PhD Thesis ed.). Blenkinge Institute of Technology.
- [2] Grossman. (2010). *Grossman's Endodontic Practice* (12th ed.). (B. S. Chandra, & V. G. Krishna, Eds.) New Delhi, India: Wolters Kluwer Pvt. Ltd.
- [3] Walton, & Torabinajed. (2003). *Prinsip dan Praktik Ilmu Endodonsia* (3rd ed.). Jakarta: EGC.

- [4] *Pulpitis (Radang Pulpa Gigi)*. (n.d.). Retrieved Februari 18, 2015, from medicastore.com: http://medicastore.com/penyakit/141/Pulpitis_Radang_Pulpa_Gigi.html
- [5] Putra, D. (2010). *Pengolahan Citra Digital*. Yogyakarta: CV. Andi Offset.

