

DAFTAR TABEL

Tabel 3.1 Confusion Matrix Multiclass.....	21
Tabel 4.1 Hasil Parameter Batch Size	25
Tabel 4.2 Hasil Perfomansi Parameter Learning Rate	27
Tabel 4.3 Hasil Perfomansi Parameter Optimizer	29
Tabel 4.4 Hasil Perfomansi Parameter Epoch.....	31
Tabel 4.5 Hasil Perbandingan Augmentasi Dataset	33
Tabel 4.6 Hasil Pengujian Parameter Terbaik.....	34
Tabel 4.7 Classification Report Skenario Terbaik	35
Tabel 4.8 Hasil Perbandingan dengan Model Lain	36

BAB I

PENDAHULUAN

1.1 Latar Belakang

Diabetes Retinopati (DR) merupakan salah satu penyakit kronis yang disebabkan oleh komplikasi penyakit Diabetes Melitus (DM)[1]. DR disebabkan karena tingginya kadar gula di dalam darah yang mengalirkan oksigen ke mata[2]. Kadar gula yang tinggi salah satu kondisi yang tidak normal yang terjadi pada tubuh, jika dibiarkan lama kelamaan akan menyebabkan kerusakan pada pembuluh darah halus di kornea mata. Ketika pembuluh darah halus sudah rusak, maka pembuluh darah akan mengeluarkan cairan dan menyebabkan *connon-wall spots*[3]. Apabila terlambat ditangani, kondisi tersebut dapat menyebabkan kebutaan permanen.

Berdasarkan data dari *American Academy of Ophthamology*, DR menjadi penyebab utama kebutaan orang dewasa usia kerja di seluruh dunia. Data global DR yang dipublikasikan meliputi: 387 juta penderita diabetes melitus (DM) di dunia pada tahun 2016 dan diperkirakan akan meningkat menjadi 592 juta orang pada tahun 2035, sekitar 93 juta orang memiliki penyakit DR pada tahun tersebut[4]. DR diperkirakan akan mengancam penglihatan masyarakat sekitar 28 juta orang dengan prevalensi DR di seluruh dunia pada pasien DM tipe 1 adalah 77,3% dan dengan tipe 2 adalah 25,1%.

Menurut data dari *International Diabetes Management Practices Study*, menyebutkan 8,8 juta orang di Indonesia terkena DR, diprediksi akan meningkat menjadi 21,3 juta di tahun 2030[5]. Berdasarkan riset dari Kesehatan Dasar Indonesia pada tahun 2013 menemukan sekitar 6,9% penduduk Indonesia yang terkena DR berusia di atas 15 tahun. Tentunya hal ini menjadi pertanda buat semua kalangan untuk bisa melakukan tindakan preventif terhadap penyakit DR. Langkah preventif yang dapat dilakukan adalah melakukan pengecekan mata secara berskala kepada dokter spesialis mata. Dokter mengambil citra fundus dari alat funduscopy untuk dilakukan diagnosa secara manual. Namun diagnosa secara manual oleh dokter spesialis mata memiliki kekurangan, berupa sulitnya mengamati ciri penyakit DR pada sebuah citra fundus. Sehingga dokter spesialis mata memerlukan waktu lebih dalam pengamatannya untuk memberikan penanganan yang tepat pada setiap

jenis DR. Dengan penanganan dan pengobatan yang tepat, lebih dari 90% pasien DR dapat memulihkan penglihatan mereka atau mencegah penyakit DR mengancam penglihatan pasien[6].

Untuk mengatasi permasalahan tersebut pada tahun 2019, telah dilakukan penelitian sebelumnya oleh M. Mohsin Butt dan Ghazanfar Latief pada penelitian *Multi-channel Convolutions Neural Network (CNN) Based Diabetic Retinopathy Detection from Fundus Images* menggunakan dataset *EyePAC* yang berisikan citra fundus retina dan menggunakan CNN sebagai arsitekturnya. Hasil dari penelitian menunjukkan dari 88,702 citra yang coba divalidasi menggunakan beberapa model diperoleh hasil terbaik pada Model 2, akurasi maksimum 96,85% diamati untuk Gambar Skala Abu-abu, 94,11% untuk Saluran Merah, 93,95% untuk Saluran Hijau, dan akhirnya Akurasi 97,08% untuk Saluran Biru[2].

Pada tahun 2020, telah dilakukan penelitian oleh Syamsul Rizal pada penelitian *Deep Learning* untuk Klasifikasi *Diabetic Retinopathy* menggunakan model *EfficientNet* menggunakan dataset *APTOS 2019 Blindness Detection* berisi 3662 citra berwarna untuk klasifikasi 5 kelas diabetes retinopati dengan akurasi sebesar 75% untuk data asli dan 79.8% setelah melalui proses CLAHE dan menggunakan *optimizer* SGD dengan *learning rate* yang digunakan sebesar 0.0001 dan *momentum* 0.9[7].

Pada tahun 2021, telah dilakukan penelitian oleh Wejdan L. Alyoubi pada penelitian *Diabetic Retinopathy Fundus Image Classification and Lesions Localization System Using Deep Learning* menggunakan beberapa model seperti CNN299 dan CNN512, pada penelitian ini menggunakan beberapa dataset: *DDR and Asia Pacific Tele-Ophthalmology Society (APTOS) 2019 Kaggle*. Diperoleh hasil dari penelitian model CNN512 mendapat tingkat akurasi sebesar 0.886 % sedangkan CNN299 gagal dalam mendeteksi proses training[8].

Berdasarkan penelitian – penelitian sebelumnya, pada penelitian ini akan dibuat sistem klasifikasi DR dengan menggunakan metode *Convolutional Neural Network* (CNN) dengan arsitektur MobileNetV2. Sistem diharapkan dapat mendeteksi dan mengklasifikasikan penyakit DR berdasarkan lima kelas yaitu *No DR*, *Mild Non-Proliferative Diabetic Retinopathy*, *Moderate Non-Proliferative Diabetic*

Retinopathy, Severe Non-Proliferative Diabetic Retinopathy, dan Proliferasi Diabetic Retinopathy.

1.2 Rumusan Masalah

Rumusan masalah dari penelitian Tugas Akhir ini adalah:

1. Mengklasifikasikan penyakit DR memerlukan sebuah sistem otomatis dengan input citra fundus untuk mempermudah deteksi dini penyakit DR.
2. Mengetahui parameter apa saja dalam pengklasifikasian penyakit DR dengan menggunakan metode Convolutional Neural Network (CNN) dengan arsitektur MobileNetV2.
3. Menganalisis apa saja parameter yang dapat mempengaruhi performansi sistem pengklasifikasian penyakit DR menggunakan metode Convolutional Neural Network (CNN) dengan model arsitektur MobileNetV2.

1.3 Tujuan dan Manfaat

Tujuan dan manfaat dari penelitian Tugas Akhir ini adalah:

1. Merancang dan mengimplementasikan sistem yang dapat mengklasifikasikan penyakit diabetes retinopati menggunakan CNN dengan arsitektur MobileNetV2.
2. Mengukur parameter yang dapat mempengaruhi hasil performansi sistem pengukuran klasifikasi diabetes retinopati menggunakan CNN dengan arsitektur MobileNetV2.
3. Menguji performansi sistem klasifikasi berdasarkan metode CNN dengan arsitektur MobileNetV2.

1.4 Batasan Masalah

Batasan masalah dari penelitian Tugas Akhir ini adalah:

1. Dataset merupakan data sekunder yang diperoleh dari website <https://www.kaggle.com/c/aptos2019-blindness-detection>
2. Masukan sistem berupa citra fundus retina dengan format .jpg.
3. Masukan sistem merupakan citra fundus retina yang terdiri dari No DR, *Mild*, *Moderate*, *Severe*, dan *Proliferasi* DR
4. Metode yang digunakan adalah Convolutional Neural Network (CNN) dengan arsitektur MobileNetV2.

5. Penelitian ini membahas tentang akurasi pengklasifikasian model pada citra penyakit DR.
6. Dataset yang digunakan memiliki jumlah file sebanyak 3662 data yang terdiri dari 1805 No DR, 370 *Mild*, 999 *Moderate*, 193 *Severe*, dan 295 *Proliferative* DR.

1.5 Metode Penelitian

Metode penelitian yang dilakukan dalam menyelesaikan Tugas Akhir ini adalah:

1. Studi Literatur

Pada tahap ini merupakan salah satu langkah untuk melakukan pengidentifikasian pada permasalahan yang ada. Literatur yang digunakan berasal dari berbagai hasil penelitian yang sudah dibaca dari *paper*, *jurnal*, *textbook*, dan karya ilmiah baik nasional maupun internasional yang berkaitan dengan DR, CNN, dan klasifikasi

2. Pengumpulan Data

Tahapan berikutnya adalah pengumpulan data, data tersedia di *website* <https://www.kaggle.com/c/aptos2019-blindness-detection>. Data berupa citra retina yang diambil menggunakan kamera fundus dengan format citra .JPG. Data citra yang diperoleh sebanyak 3662 citra fundus retina.

3. Perancangan Sistem

Pada tahap ini dilakukan kegiatan menganalisis dan merancang kebutuhan sistem untuk menyelesaikan permasalahan, serta mengetahui parameter yang dibutuhkan untuk klasifikasi penyakit diabetes retinopati.

4. Implementasi Sistem

Pada tahap ini dilakukan pengimplementasian metode *Deep Learning Convolutional Neural Network* (CNN) dengan arsitektur MobileNetV2 pada pengklasifikasian penyakit DR ke dalam pemrograman menggunakan bahasa Python.

5. Pengujian dan Analisis Sistem

Pada tahap ini akan dilakukan proses validasi dan analisis kinerja pada klasifikasi penyakit DR berdasarkan implementasi sistem yang telah dilakukan.

6. Kesimpulan Hasil

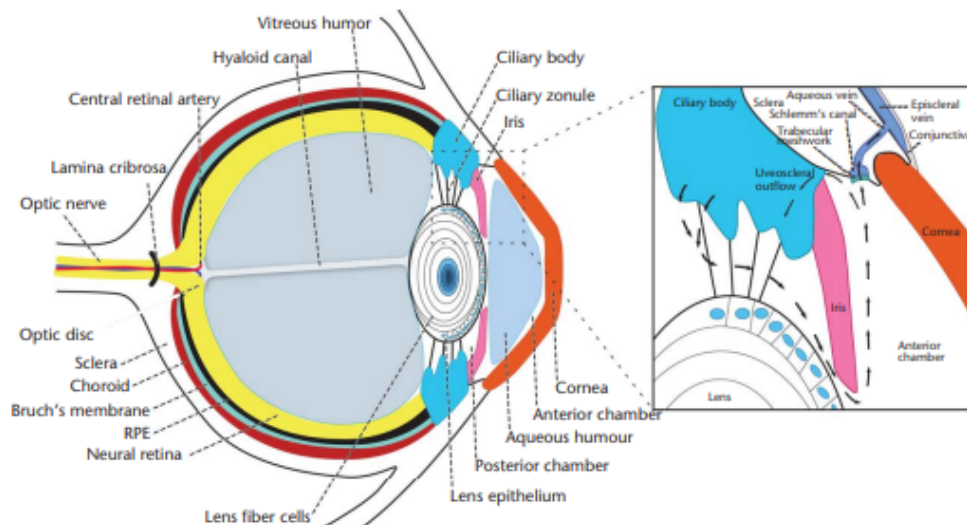
Pada tahap ini akan dilakukan penarikan kesimpulan berdasarkan hasil pengujian dan analisis percobaan untuk mengetahui apakah penelitian ini menjawab permasalahan dan pertanyaan penelitian.

BAB II

KONSEP DASAR

2.1 Retina

Retina merupakan salah satu bagian dari mata yang memiliki peranan penting dalam pengubahan cahaya menjadi sinyal saraf untuk dikirimkan ke otak, selanjutnya akan diproses dan diterjemahkan menjadi gambar[9]. Retina memiliki bentuk seperti selaput yang sangat tipis dan terletak pada bagian belakang bola mata[10]. Retina memiliki sel fotoreseptor yang bertugas untuk menerima cahaya yaitu sel batang (*rods*) dan sel kerucut (*cones*). Struktur retina manusia sekitar 72% seperti bola mata dengan ukuran diameter 22 mm, Pada bagian tengah retina terdapat cakram optik yang dikenal dengan nama titik buta (*blind spot*)[9]. Jika suatu bayangan jatuh pada titik buta, maka bayangan atau gambar tersebut tidak dapat divisualisasikan oleh otak. Pada Gambar 2.1 merupakan salah satu contoh struktur retina



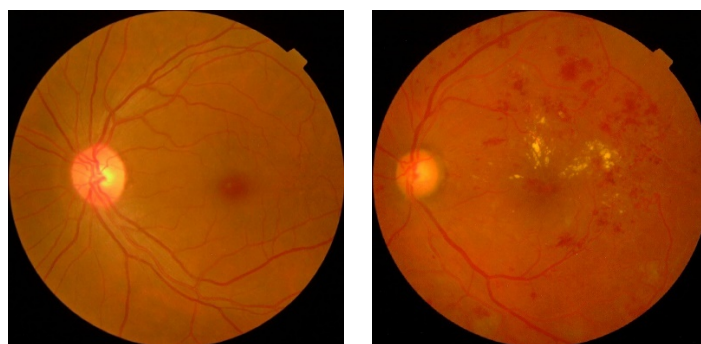
Gambar 2.1 Struktur Mata[9]

2.2 Diabetes Retinopati

Diabetes Melitus (DM) adalah penyakit atau gangguan metabolisme kronis dengan multi etiologi yang ditandai dengan tingginya kadar gula darah disertai dengan gangguan metabolisme karbohidrat, lipi, dan protein sebagai akibat insufisiensi fungsi insulin[11]. Insufisiensi fungsi dapat disebabkan oleh gangguan atau defisiensi produksi insulin oleh sel – sel beta Langerhans kelenjar pankreas, atau disebabkan oleh kurang responsifnya sel – sel tubuh terhadap insulin menurut

WHO pada tahun 1999. DM merupakan penyakit yang dapat menyerang semua golongan umur, bahkan anak muda. Kondisi tersebut terbagi menjadi dua jenis yaitu DM tipe 1 dan DM tipe 2[12]. Pada diabetes tipe 1, penyebab dari penyakit ini berupa sistem kekebalan tubuh yang menyerang dan menghancurkan sel penghasil insulin, seharusnya sistem tersebut melindungi tubuh dari virus atau bakteri bahaya yang menyerang tubuh. Akibat dari malfungsi sistem kekebalan adalah tubuh akan kekurangan atau bahkan tidak dapat memproduksi insulin, jika terus terjadi seperti ini akan membuat gula yang seharusnya dibuat menjadi energi malah akan terjadi penumpukan gula dalam darah. Sedangkan pada diabetes tipe 2, tubuh bisa menghasilkan insulin secara normal, tetapi insulin tidak digunakan secara normal[12]. Kondisi ini dikenal juga sebagai resistensi insulin.

Diabetes Retinopati (DR) merupakan salah satu komplikasi dari penyakit DM dan menjadi sebab utama terjadinya kebutaan di sebagian negara[11]. Penderita yang memiliki penyakit DR akan mengalami gangguan pada retinanya, karena akan terjadi pendarahan pembuluh darah pada mata yang terkena DR. Proses pendarahan pembuluh darah terjadi ketika kadar glukosa pada tubuh melewati batas wajar kadar gula[13], sehingga akan menyebabkan kerusakan pada pembuluh darah kecil di dalam retina. Pembuluh darah kecil yang bocor akan menghasilkan *microaneurysms*, *hemorrhages*, *hard exudates*, dan bintik – bintik kapas. Berikut pada gambar 2.2 memperlihatkan perbedaan antara mata normal dan mata yang mengidap penyakit DR.



a) Normal DR

b) Citra fundus DR

Gambar 2.1 Citra fundus [14]

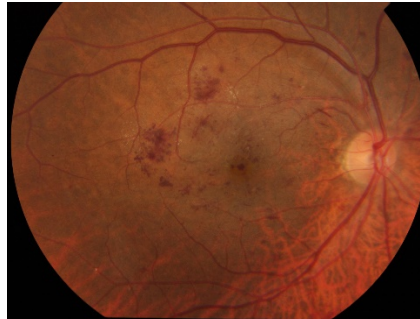2.3 Klasifikasi Diabetes Retinopati

Berdasarkan *American Academy of Ophthalmology*, penyakit diabetes retinopati dibagi menjadi dua jenis yaitu:

1. *Non proliferative Diabetic Retinopathy (NPDR)*

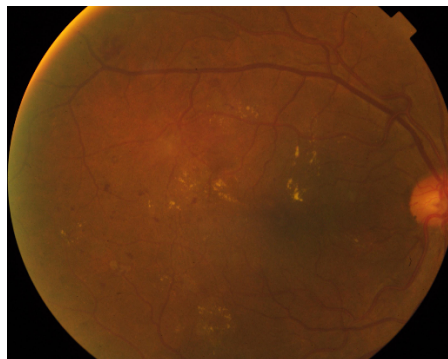
NPDR merupakan tahapan awal munculnya penyakit DR. Hampir semua penderita yang terkena DR pasti diiringi dengan munculnya NPDR. NPDR dapat dikelompokkan tingkat keparahannya berdasarkan *exudates*, *cotton wool*, dan *microaneurysm* menjadi 3, yaitu:

- a. *Mild*, tahap ini merupakan salah satu tahap awal proses keparahan penyakit DR, yang mana diiringi munculnya *microaneurysm*. *Microaneurysm* merupakan tanda kelainan pada retina dengan munculnya titik merah kecil yang tersebar pada retina *posterior* (panah tunggal) [15].



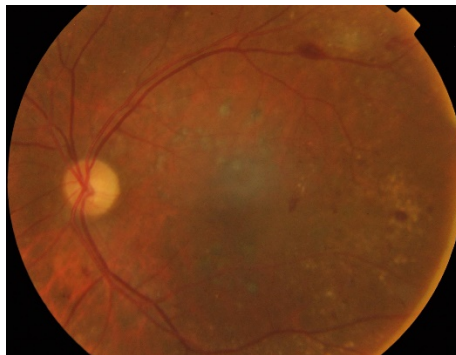
Gambar 2.2 Mild[14]

- b. *Moderate*, Pada tahap ini retina akan mengalami kondisi pembuluh darah yang tersumbat. Setelah tersumbat akan muncul *microaneurysm* atau bintik-bintik dari *soft exudate (cotton wool spots)* yang lebih parah daripada tahap Mild. Selain *microaneurysm* pada tahap ini akan muncul tanda seperti *hemorrhages*. *Hemorrhages* merupakan kelainan pada retina berupa keluarnya darah dari pembuluh darah[15].



Gambar 2.3 Moderate[14]

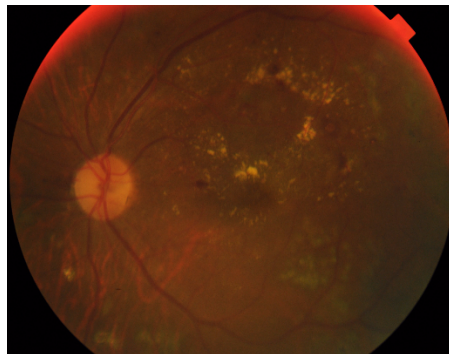
- c. *Severe*, pada tahap ini merupakan tahap paling akhir sebelum terjadi kerusakan yang parah. Banyak sekali pembuluh darah yang tersumbat dan beberapa pendarahan pada pembuluh darah, diperkirakan lebih dari 20 pendarahan di masing - masing empat kuadran retina, ada *venous beading* pada retina sekitar dua atau lebih, dan terdapat *Prominent intraretinal microvascular abnormalities* (IRMA) di satu atau lebih kuadran[15].



Gambar 2.4 *Severe*[14]

2. *Proliferative Diabetic Retinopathy* (PDR)

PDR merupakan tahapan akhir dalam DR, pada tahap ini di retina akan muncul kelainan yang lebih parah berupa tumbuhnya pembuluh darah baru (*neovascularization*) yang disebabkan karena sedikitnya pasokan oksigen yang dialirkan pada mata sehingga menumbuhkan pembuluh darah baru. Pembuluh darah baru ini sangat rapuh dan sering terjadi kebocoran sehingga cairan tersebut menjadi pendarahan *vitreus*. Jika cairan tersebut keluar dengan banyak lama – kelamaan akan menjadi flek hitam yang besar dan jika dibiarkan penderita bisa kehilangan penglihatannya[16].



Gambar 2.5 *Proliferative DR*[14]

2.4 Citra Digital

Citra digital merupakan pencuplikan (*sampling*) secara ruang dan waktu dari suatu citra analog yang bersifat *continue* dengan representasi (x,y) , menjadi citra yang memiliki fungsi dua dimensi $f(x,y)$ dengan ukuran M baris dan N kolom[17]. Citra digital tersusun dari titik koordinat spasial dan direpresentasikan ke dalam kumpulan titik yang dinamakan piksel (*pixel* atau *picture element*). Piksel adalah unsur gambar atau representasi sebuah titik terkecil dalam sebuah gambar grafis yang dihitung per inci. Setiap piksel dalam citra digital dipresentasikan sebagai kotak kecil, piksel dalam citra digital memiliki koordinat masing – masing sesuai nilai x dan nilai y yang dimiliki tiap piksel. dan berikut contoh pencuplikan citra digital dan kuantisasinya[18].

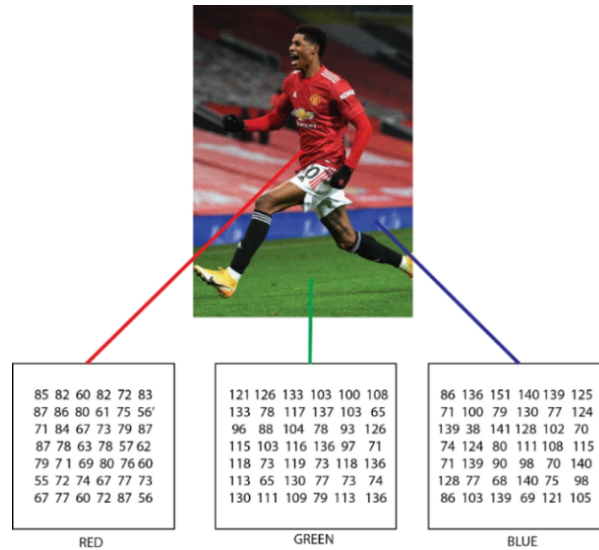
Suatu citra digital dapat direpresentasikan sebagai matriks berukuran $M \times N$ dengan sebuah piksel yang memiliki koordinat posisi, seperti yang dapat dilihat pada contoh matriks berikut ini.

$$f(x,y) = \begin{bmatrix} f(0,0) & f(0,1) & \cdots & f(0,N-1) \\ f(1,0) & f(1,1) & \cdots & f(1,N-1) \\ \cdots & \cdots & \cdots & \vdots \\ f(M-1,0) & f(M-1,1) & \cdots & f(M-1,N-1) \end{bmatrix} \quad (2,1)$$

Pada matriks diatas M = Jumlah baris; N = jumlah kolom; Nilai X dan Y merepresentasikan titik koordinat piksel dan $f(x,y)$ sebagai intensitas kecerahan cahaya pada suatu citra.

2.5 Citra RGB

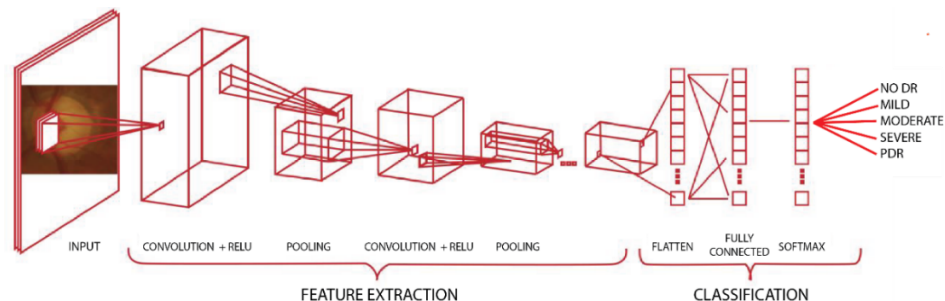
Citra RGB merupakan salah satu jenis citra dari beberapa jenis citra yang ada saat ini, citra RGB merupakan citra yang tersusun dari 3 jenis warna primer yaitu R (Red), G (Green), dan B (*Blue*) [18]. Setiap masing – masing warna memiliki nilai *range* dari 0 - 255, sehingga total dari kemungkinan warna yang bisa diciptakan dari citra RGB sekitar $255 \times 255 \times 255$ atau 16.581.375 warna. Jumlah tersebut cukup untuk merepresentasikan suatu citra digital ke dalam titik koordinat $f(x,y)$ [19]. Hal ini diperlukan untuk mempermudah manusia dalam merepresentasikan citra digital yang memiliki berbagai warna ke dalam gambar-bit warna. Oleh karena itu citra RGB yang diwakili oleh 3 susunan warna yaitu *Red*, *Green*, dan *Blue* di dalam suatu piksel dapat kita lihat pada gambar berikut ini.



Gambar 2.6 Citra RGB

2.6 Convolutional Neural Network (CNN)

Convolutional Neural Network (CNN) merupakan salah satu jenis *Neural Network* yang dimanfaatkan dalam pengolahan citra digital maupun citra RGB[20]. CNN menjadi pengembangan dari *Multi-Layer Perception* (MLP) dengan tujuan untuk memproses data dalam bentuk dua dimensi, sedangkan MLP masih memproses segala data pada bidang satu dimensi. MLP jarang digunakan dalam proses pengolahan citra, dikarenakan tidak mampu menyimpan informasi sparsial dari data yang digunakan, serta setiap piksel yang ada dianalogikan mereka memiliki sifat independen dan hanya bisa pada bidang satu dimensi. Dari hal tersebut menjadikan MLP kurang baik dalam pengklasifikasian citra, sedangkan pada CNN menggunakan *neuron* dalam pemrosesan dan mampu mengatasi pada permasalahan MLP[21].



Gambar 2.7 Arsitektur CNN[22]